Lane Medical Library

Aus dem Pathologischen Institut der Universität Basel
(Vorsteher: Prof. Dr. R. Rössle)

Über eigenartige Knochenmarksbefunde bei der Agranulocytose (Myelocytophthise)

Inaugural-Dissertation

zur Erlangung der Doktorwürde

der Medizinischen Fakultät
der Universität Basel

vorgelegt von

Ernst Oppikofer
von Basel

1930

Aus dem Pathologischen Institut der Universität Basel
(Vorsteher: Prof. Dr. R. Rössle)

Über eigenartige Knochenmarksbefunde bei der Agranulocytose (Myelocytophthise)

Inaugural-Dissertation

zur Erlangung der Doktorwürde

der Medizinischen Fakultät
der Universität Basel

vorgelegt von

Ernst Oppikofer
von Basel

1930

Von der Medizinischen Fakultät Basel genehmigt auf Antrag von Professor Rössle.

Tag der Promotion 28. November 1929.

Abdruck aus den „Beiträgen zur pathologischen Anatomie und zur allgemeinen Pathologie", begründet von Ziegler, herausgegeben von Aschoff. (Bd. LXXXV, H. 1, 1930.)

Verlag von Gustav Fischer in Jena.

Schon seit langem sind Fälle von schwerer Sepsis mit hochgradiger Verminderung der granulierten Leukocyten im Blute bekannt (Türk). Aber erst Schultz hat auf Krankheitsbilder aufmerksam gemacht, bei welchen der Schwund der Granulocyten derart das Symptomenbild beherrscht, daß die Annahme einer besonderen Krankheit nahe lag. Schultz hat dafür den Namen Agranulocytose geprägt. Andere Autoren haben andere Bezeichnungen in Anwendung gebracht. So stellt Friedemann die Angina in den Vordergrund und spricht von Angina agranulocytotica. Besonders bemerkenswert ist ein Vorschlag, den Schultz in seiner Kritik der Namengebung nicht erwähnt. Es ist dies der Vorschlag von Askanazy, den Ausdruck Agranulocytose durch Agranulocythämie zu ersetzen, weil eine Verminderung von Zellen nicht als Cytose bezeichnet werden sollte. Nach der ersten Mitteilung von Schultz ist nunmehr eine reichliche Kasuistik beigebracht worden. Die Ätiologie und Pathogenese der Agranulocytose ist aber noch so unsicher und doch von so hohem Interesse, daß Hueber wohl recht hat, wenn er in einer neueren Arbeit darauf dringt, beobachtete Fälle weiterhin mitzuteilen. Außerdem liegen nur wenige genaue mikroskopische Befunde vor (Rotter, Baltzer). Wir werden deshalb bei unseren Fällen die Histologie in höherem Maße berücksichtigen.

Fall 1.

Auszug aus der Krankengeschichte der Med. Klinik (K.N. 470/27):

H. B., 34 Jahre, Wärterin.

Anamnese:

Pat. litt 1914 an Gelenkrheumatismus. 1919 Grippe, 1921 Strumektomie, 1924 Erysipel. Im Dezember 1926 rezidivierte der Gelenkrheumatismus in den Kniegelenken, weswegen Pat. vom 1. I. bis 16. II. 1927 in Spitalbehandlung war. Am 26. II. erlitt Pat. einen Schüttelfrost mit einer Temperatur von 39°. Da sie sich von neuem krank fühlte, trat sie am 11. III. wieder in das Spital ein.

Status am 11. März:

Ernährungs- und Kräftezustand gut. Haut und Schleimhäute gut durchblutet. Die Zunge ist feucht, nicht belegt. Die Besichtigung des Rachens zeigt nichts Auffallendes. Am Unterkieferwinkel sind beidseits einige bohnengroße Drüsen fühlbar. Die rechtsseitige Nackenmuskulatur schmerzt bei Drehung des Kopfes und auf Druck. Strumektomienarbe am Hals. Lungen o. B. Herz: Spitzenstoß hebend, Herzgrenzen nicht erweitert, spärliche Extrasystolen, präsystolisches und systolisches Geräusch. Der zweite Pulmonalton verstärkt gegenüber dem zweiten Aortenton. Abdomen o. B. Panaritium parunguale des linken Ringfingers. Schwellung und Druckempfindlichkeit der linksseitigen Axillardrüsen. Über der linken Glutaealgegend ein talergroßer roter Fleck mit zentraler Nekrose. Die Füße sind etwas geschwollen, die Bewegung in Sprung- und Zehengelenken leicht schmerzhaft.

Verlauf:

12. III.: Morgens Temp. 36,7, Puls 92, abends Temp. 39,7, Puls 120, Schüttelfrost.
13. „ Morgens Temp. 37,0, Puls 83, abends Temp. 37,6, Puls 88.
14. „ „ „ 37,4, „ 92, „ „ 38,0, „ 92.
Aus dem Panaritium entleert sich etwas Eiter. Pat. äußert Schluckweh, die Mandeln und Gaumenbögen sind gerötet und geschwollen, die submaxillaren und cervikalen Drüsen geschwollen und druckempfindlich.
15. „ Morgens Temp. 38,5, Puls 76, abends Temp. 38,0, Puls 92.
16. „ „ „ 38,5, „ 100, „ „ 39,1, „ 93.
Das Panaritium ist im Ausheilen begriffen, entleert keinen Eiter mehr. Die Halsschmerzen sind gesteigert, die Gaumenbögen zeigen gelbliche Beläge.
17. „ Morgens Temp. 39,1, Puls 104, abends Temp. 38,3, Puls 112.
18. „ „ „ 38,9, „ 105, „ „ 38,5, „ 109.
Spezialärztliche Untersuchung: Nekrosen in der Nasenschleimhaut (Muscheln, Septum), in der Schleimhaut der Unterlippe, an Epiglottis und aryepiglottischen Falten, Blase an der Uvula.
19. „ Morgens Temp. 39,4, Puls 101, abends Temp. 39,9, Puls 116.

Rotes Blutbild: Hämoglobin 73/95,
Erythrocytenzahl 4,748 Millionen,
Index 0,8.

Weißes Blutbild: Leukocytenzahl 1000,
Keine neutrophilen und eosinophilen Leukocyten,
Basophile 1,0 %,
Lymphocyten 85,0 %,
Plasmazellen 3,0 %,
Monocyten 10,0 %.

Senkungsreaktion: In einer Stunde senkt sich die Blutsäule um 46 mm, in 2 Stunden um 83 mm, nach 24 Stunden um 114 mm. Leukocytenschicht $^1/_2$ mm. Das Blut ist bakteriologisch steril. Dyspnoe und Cyanose nehmen gegen Abend stark zu und Pat. stirbt an Herzschwäche trotz Digitalis- und Kampfermedikation.

Auszug aus dem Sektionsprotokoll des Pathologischen Instituts (S. N. 240/27):

Die Epidermis ist über dem linken Gesäß in einem zweifrankenstückgroßen Bezirk abgeschilfert, die Cutis hellbräunlich, borkig belegt. Am Nagel des linken Ringfingers findet sich eine rotbraune Verfärbung. Das Epicard zeigt, besonders über dem rechten Vorhof weißliche Verdickung und feine, hellgraue, knötchenförmige Einlagerungen. Der Herzbeutel enthält 100 ccm hellgelbe, klare Flüssigkeit. Das Herz ist größer als die Faust der Leiche. Die Pulmonalklappen sind zart und leicht rötlich verfärbt. Die Tricuspidalklappen zeigen einen narbig eingerollten Rand. Zwei derselben sind miteinander verwachsen. Der rechte Vorhof ist weit, die Muskulatur hypertrophisch. Die Mitralklappen sind narbig weiß, geschrumpft und verdickt, die Sehnenfäden sind kurz, plump, teilweise miteinander verwachsen und tragen feinste, knötchenförmige Auflagerungen. Auch die Aortenklappen erscheinen versteift, z. T. miteinander verwachsen. Längs des Schließungsrandes finden sich feinste Knötchen. Die Ventrikelwand mißt rechts 7 mm, links 17 mm. Die Fettmuskelgrenze ist scharf, der Herzmuskel braunrot, trüb, mit einzelnen strichförmigen, weißlichen Bezirken. Ober- und Mittellappen der rechten Lunge haben guten Luftgehalt, der Unterlappen ist fest, die Schnittfläche dunkelrot, blutreich und luftleer. Der Oberlappen der linken Lunge zeigt erhaltenen Luftgehalt, der Unterlappen vermehrten Blut- und verminderten Luftgehalt. Die Bronchien enthalten schaumige Flüssigkeit. Die Tonsillen sind kaum ausgebildet. Die linke Tonsillengegend ist auffallend narbig. Zungengrund, Tonsillen und Pharynx zeigen mißfarbene Beläge. Das darunterliegende Gewebe ist gerötet. Die Epiglottis ist verdickt, die Kehlkopfschleimhaut geschwollen, mit zahlreichen gelblichweißen Knötchen, die Trachea gerötet, die Nasenschleimhaut gequollen, stellenweise ulceriert. Die Milz wiegt 358 g, die Kapsel ist verdickt, die Konsistenz vermehrt, die Schnittfläche fleckig dunkelrot bis graurot, Gerüst und weiße Pulpa deutlich, Gewebe nicht abstreifbar. Die Leber wiegt 1870 g, die Schnittfläche ist fleckig gelbbraunrot und trüb. Die linke Niere ist bedeutend größer wie die rechte, die Kapseln sind schwer abziehbar, die Oberflächen vollkommen glatt, die Schnittflächen rötlich-grau und trüb. Die Nebennieren sind mittelgroß, die Rinde fleckig gelb, das Mark graubraun. Die Ovarien sind auffallend groß, auf Schnitt unverändert. Der Magen-Darm-Kanal ist, abgesehen von einem mißfarbenen grauen Belag der Appendixschleimhaut, ohne Besonderheit. Die Dura mater zeigt über den Hemisphären einen feinen roten, abstreifbaren Fibrinbelag. Das Knochenmark des Femur ist rotes Mark. Die Synovia des rechten Kniegelenks ist leicht gerötet.

Das Herzblut wird bakteriologisch untersucht und steril befunden.

Pathologisch-anatomische Diagnose:

Agranulocytose oder Sepsis agranulocytotica. Starke hyperämische Hyperplasie von Milz und Knochenmark. Leukämoide Schwellung der Leber. Agranulocytotische Nekrosen der Nasenschleimhaut und zerfallende Pharyngo-Tonsillitis. Panaritium des linken 4. Fingers. Hochgradige alte Endocarditis der Aortaklappen (Insuffizienz), der Mitralis (überwiegend Stenose),

der Tricuspidalis (Stenose und Insuffizienz). Starke Hypertrophie des ganzen Herzens. Starke rote und geringe braune Stauung der Lungen. Chronische Pachymeningitis haemorrhagica et fibrosa interna. Trübe Schwellung von Nieren und Leber. Pericarditis chronica. Pigmentierung des Dickdarms. Appendicitis chronica. Hypertrophie der Ovarien. Struma nodosa. Dekubitus.

Mikroskopische Befunde:

Knochenmark (Hämalaun-Eosin): Gemischtes Mark. Es finden sich reichlich Erythrocyten und ihre gekernten Vorstufen (Erythroblasten). Die Megakaryocyten sind in mittlerer Zahl vorhanden. Ihre Größe, Form und Aufbau sind ohne Besonderheit. Polymorphkernige Leukocyten und Myelocyten fehlen vollständig. Dagegen finden sich zahlreiche große einkernige Zellen mit rot-violett gefärbtem Protoplasma und großem, mäßig chromatinreichem Kern. Das Protoplasma dieser als Myeloblasten angesehenen Zellen ist meist wenig homogen, sondern z. T. ausgesprochen schollig, z. T. von kleinen runden Aufhellungen erfüllt, z. T. enthält es einzelne größere Vakuolen. Die Kerne sind unregelmäßig oval und zeigen die verschiedensten degenerativen Veränderungen. Einzelne weisen deutlich Ansammlung des Chromatins an der Kernwand auf (Kernwandhyperchromatose), andere deutliche Kernsprossung, andere befinden sich in scholligem Zerfall (Karyorrhexis), wieder andere sind nur als undeutlicher blauer Schatten zu erkennen. Es finden sich auch rötliche Protaplasmamassen ohne jegliche Andeutung eines Kerns (Karyolysis). Es bieten die Myeloblasten zahlreiche Bilder von Phagocytose. Es finden sich insbesondere phagocytierte Erythrocyten und Erythroblasten. Einzelne Myeloblasten enthalten wenig hämosiderotisches Pigment.

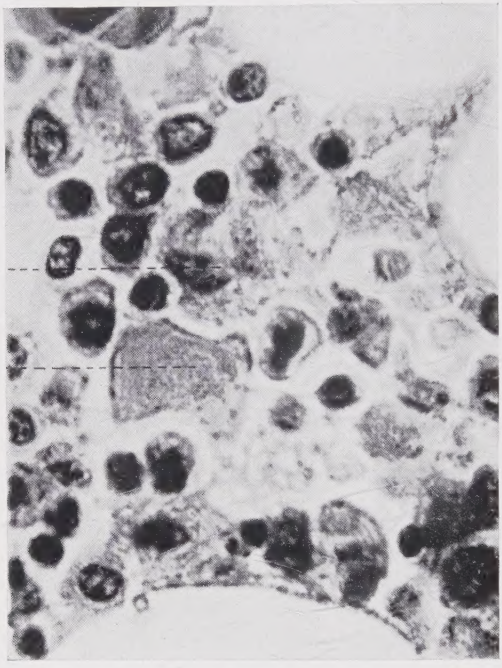

Abb. 1.
Knochenmark von Fall 1. Hämalaun-Eosin. Zeiss Komp. Ok. 8, Ölimm. 1,25. a = Myeloblast mit zerfallendemKern. b = Schollige Protoplasmamasse ohne Andeutung eines Kernes (nekrotischer Myeloblast).

Knochenmark (Oxydasereaktion): negativ.

Knochenmark (Unna-Pappenheim): Die Plasmazellenfärbung nach Unna-Pappenheim ist negativ.

Knochenmark (GRAM und Methylenblau): Negativer bakterioskopischer Befund.

Milz (Hämalaun-Eosin): Schon bei geringerer Vergrößerung fällt die Hyperämie auf. Die MALPIGHI'schen Körperchen sind von mittlerer Größe. Sie enthalten Lymphocyten und zahlreiche Plasmazellen, Dazwischen ist das Gewebe stellenweise homogen, blaßrötlich (hyaline Degeneration). In der Pulpa finden sich Lymphocyten, Plasmazellen, Erythroblasten, besonders aber große, einkernige Zellen mit rötlichem Protoplasma und großem rundem Kern (Splenocyten). Auffallend ist das vollständige Fehlen der polymorphkernigen Leukocyten.

Milz (Oxydasereaktion): negativ.

Milz (UNNA-PAPPENHEIM): Die im Hämalaun-Eosinpräparat als Plasmazellen angenommenen Gebilde werden als Plasmazellen bestätigt (Rotfärbung des Protoplasmas, Kern häufig exzentrisch mit typischem Bau).

Milz (GRAM und Methylenblau): Negativer bakterioskopischer Befund.

Leber (Hämalaun-Eosin): Richtiger Aufbau, keine Blutbildungsherde, keine Infiltrate in der GLISSON'schen Kapsel. Die zentralen Läppchenteile zeigen weite Kapillaren, Verschmälerung und Verfettung der Leberzellbalken. Im übrigen sind die Leberzellen trüb geschwollen. Die Kapillaren werden genau auf ihren Inhalt untersucht: Die Erythrocyten sind schlecht gefärbt, polymorphkernige Leukocyten fehlen vollständig, es finden sich jedoch zahlreiche Monocyten.

Leber (Oxydasereaktion): negativ.

Leber (GRAM und Methlenblau): Negativer bakterioskopischer Befund.

Rechte Gaumenmandel (Hämalaun-Eosin): Das Gewebe ist stellenweise nekrotisch mit zahlreichen eingelagerten Bakterienhaufen. Besonders im Gebiete der Nekrosen, aber auch im erhaltenen Gewebe finden sich hyaline Thromben. Die gewöhnliche leukocytäre Umrandung der Nekrosen fehlt. Das Epithel ist nur in wenigen Resten erhalten, das tiefer liegende Gewebe ödematös aufgelockert. Es enthält kleine Rundzelleninfiltrate.

Rechte Gaumenmandel (GRAM): Die Bakterienhaufen erweisen sich als GRAM-positive Kokken, die z. T. einzeln, z. T. in kleinen Gruppen liegen, z. T. aber zu Ketten von sehr verschiedener Länge geordnet sind (Streptokokken).

Rachenmandel (Hämalaun-Eosin): Der Schnitt zeigt mehrere oberflächliche Nekrosen, in welchen noch eine gewisse Gewebsstruktur sowie zahlreiche blaue Haufen von Mikroorganismen zu erkennen sind. Sie gehen unvermittelt über in lymphatisches Gewebe. Dieses ist sehr einheitlich, zeigt keine Keimzentren und ist deutlich aufgelockert. Die lymphocytären Elemente haben sehr verschiedene Kerngröße. Einzelne sind protoplasmareich, mit etwas exzentrischem Kern und als Plasmazellen anzuerkennen. Polymorphkernige Leukocyten sind nicht auffindbar.

Rachenmandel (GRAM): Der bakteriologische Befund ist derselbe wie bei der Gaumenmandel.

Submaxillare Lymphdrüse (Hämalaun-Eosin): Das Präparat zeigt mehrere Nekrosen, welche am Drüsenrande sitzen und scharf begrenzt sind. Sie lassen noch das Gewebsgerüst erkennen und enthalten Bakterienhaufen. In einer derselben findet sich ein runder Defekt (fragliche Gasbildung). Sie sind umsäumt von einer blutigen Randzone. Der Leukocytenwall (demarkierende Entzündung) fehlt vollständig. Es ist nicht ein einziger polymorphkerniger Leukocyt auffindbar. In der Umgebung der Nekrose erscheinen nur Lymphocyten. Der entzündliche Prozeß bleibt nicht auf die Lymphdrüse beschränkt,

sondern greift auf die Umgebung über (Periadenitis). Die mittelgroßen Gefäße des Lymphdrüseninnern enthalten wenig geformte Blutbestandteile und sind erfüllt von einem feinen Fibrinnetz. Die Sinus sind weit und enthalten zahlreiche abgeschilferte Endothelien, welche häufig größere Vakuolen oder phagocytierte Zellen oder Zellbestandteile enthalten.

Submaxillare Lymphdrüse (Gram): Im Bereich der Nekrosen finden sich zahlreiche Haufen von Gram-positiven Streptokokken in längeren Ketten.

Cervikale Lymphdrüse (Hämalaun-Eosin): Starke Hyperämie und Ödem. Das lymphoide Gewebe enthält zahlreiche Blutungen. Die Sinus sind jedoch frei von Blut. Es besteht ein Sinuskatarrh mit ähnlichen vakuoligen und phagocytierenden Zellen wie in der submaxillaren Lymphdrüse.

Paratracheale Lymphdrüse (Hämalaun-Eosin): Der Befund ist derselbe wie in der cervikalen Lymphdrüse, nur sind die Blutungen feiner und das Blut findet sich auch in den Sinus. Polymorphkernige Leukocyten fehlen gänzlich.

Schleimhaut der Nasenmuschel und des Nasenseptums (Hämalaun-Eosin): Hochgradige Hyperämie und Ödem. Das Epithel ist bis auf wenige Reste desquamiert. Das subepitheliale Gewebe weist histiogene Mastzellen auf. Die weiten Blutgefäße sind frei von polymorphkernigen Leukocyten. Keine Nekrosen.

Schleimhaut der Nasenmuschel (Oxydasereaktion): negativ.

Lunge (Hämalaun-Eosin): Die Lungengefäße sind weit. Die Alveolen sind meist luftgefüllt, nur an wenigen Stellen enthalten sie Ödemflüssigkeit, desquamierte Alveolarepithelien, Erythrocyten. Hie und da finden sich violette Bakterienkolonien (wohl postmortal gewuchert). Weder in den Gefäßen noch in den Alveolen sind gelapptkernige Leukocyten auffindbar.

Nebenniere (Hämalaun-Eosin): Es besteht Hyperämie und deutliches Ödem sowie spärliche kleine Nekrosen.

Synovia des rechten Kniegelenks (Hämalaun-Eosin): Stellenweise fehlt das Epithel. Es liegen hier kleine Auflagerungen von scholligem Fibrin ohne Leukocytenbeimengung. Das Gewebe ist in geringem Grade herdförmig von Lymphocyten infiltriert.

Fall 2.

Auszug aus der Krankengeschichte der Med. Klinik (K. N. 836/27):

R. F., 51 Jahre, Hausfrau.

Anamnese:

Pat. hatte mit 18 Jahren Diphtherie, mit 23 Jahren Nierenentzündung, war 1921 auf der Med. Klinik mit Fieber und Ödemen (unsichere Diagnose). Damals wurde folgendes Blutbild erhoben: Hämoglobin 88/90, Erythrocytenzahl 4,320 Millionen, Leukocytenzahl 4350, neutrophile Leukocyten 65 %, Eosinophile 6 %, Basophile 1 %, Lymphocyten 21 %, Übergangsformen 5 %, Monocyten 2 %. Seit Juni 1927 war Pat. in ärztlicher Behandlung wegen Herzinsuffizienz. Die jetzige Erkrankung begann am 30. IX. 1927 mit Halsweh, Schluckschmerzen und Kopfweh. Am 1. X. stellte der behandelnde Arzt die Angina fest und beobachtete Pfröpfe, am 3. X. Geschwüre auf Tonsillen und Gaumenbögen. Am 5. X. trat Pat. in die Med. Klinik ein.

Status am 5. X.:

Die Pat. zeigt einen guten Ernährungszustand. Sie ist außerordentlich schwach und leidet an heftiger Atemnot mit lautem exspiratorischem Stridor. Die Skleren sind leicht gelblich, die Lippen cyanotisch. Die Zunge ist braun belegt und trocken. Die Tonsillen sind vergrößert und stellenweise schmutzig-

gelb belegt, die Gaumenbögen geschwollen, gerötet, mit schmierigem Belag bedeckt, mit einzelnen kleinen, flachen Ulcerationen. Die Uvula ist gerötet, teilweise gelblich belegt, teilweise blutig ulceriert. Es besteht Kiefersperre, welche die Zahnreihen kaum 2 cm auseinander treten läßt. Die Unterkiefergegend ist diffus geschwollen. Die Schwellung ist auf Druck schmerzhaft. In ihrem Gebiete sind einzelne Drüsen nur mit Mühe zu palpieren. Herz: Puls klein und frequent, Herzgrenzen nach links erweitert, Töne leise und rein, zweiter Aortenton verstärkt gegenüber dem 2. Pulmonalton. Lungen o. B. Die Leber steht 3 Querfinger unter dem Rippenbogen. Die Milz ist nicht fühlbar. An beiden Beinen starke Varizen. Am linken Unterschenkel variköse Pigmentierung und ausgeheiltes Ulcus. Ein Rachenabstrich wird durch das Hygienische Institut untersucht: Keine Diphtheriebazillen, reichlich Streptokokken und Staphylokokken. Die WASSERMANN'sche Reaktion ist negativ. Senkungsreaktion: Die Blutsäule senkt sich in einer Stunde um 127 mm, in 2 Stunden um 140 mm, in 24 Stunden um 143 mm. Blutbild: Hämoglobin 67/95, Erythrocytenzahl 3,672 Millionen, Index 0,9, Leukocytenzahl 1500, keine neutrophilen, eosinophilen und basophilen Leukocyten, Lymphocyten 84 %, Plasmazellen 4 %, Monocyten 12 %. Harnbefund: Spur Eiweiß, kein Zucker.

Verlauf:

5. X.: Morgens Temp. 38,3, Puls 116, abends Temp. 39,2, Puls 120.
6. „ „ „ 38,1, „ 132.

Pat. verbrachte eine sehr unruhige Nacht. Ikterus stärker, Stridor geringer als gestern. Deutliche Cyanose der Lippen, leichte Benommenheit, Puls klein und frequent. Um 8 Uhr morgens wird Blut zur bakteriologischen Untersuchung gewonnen: Es werden hämolytische Streptokokken nachgewiesen. Um 8·45 Uhr tritt Exitus ein.

Auszug aus dem Sektionsprotokoll des Pathologischen Instituts (S. N. 662/27):

Haut und Skleren sind gelblich verfärbt. An beiden Beinen Krampfadern. Am linken Unterschenkel braun verfärbte, narbige Hautstellen. Keine Ödeme. Keine Druckstellen. Die Leber überragt den Rippenrand um 2 Querfinger. Sie ist auf Ober- und Vorderseite breitflächig mit der Bauchhöhlenwand verwachsen. Auch Milz und obere Lungenhälften zeigen Verwachsungen. Diese lassen sich stumpf lösen. Der Herzbeutel enthält 50 ccm klare, gelbe Flüssigkeit. Das Herz entspricht ungefähr der Faust der Leiche, ist gut totenstarr. Die Wand des rechten Vorhofs ist leicht fettdurchwachsen. Die Arteria pulmonalis zeigt wenige stecknadelkopfgroße, gelbliche Flecken. Die Mitralklappen sind am Rande weißlich verdickt. In der Brustaorta finden sich im Bogen wenige gelbe Flecken. Der Herzmuskel ist auf Schnitt dunkelbraun und etwas trüb. Die Unterlappen beider Lungen zeigen vermehrten Blutgehalt. Die Hilusdrüsen sind klein und verrußt. Der Zungengrund, die Tonsillen und der Kehlkopfeingang sind blaurot verfärbt und mit stinkenden, gelblichen, schwer ablösbaren Auflagerungen bedeckt. Die Tonsillen sind eher klein. Auf Schnitt geht der gelbe Belag zackenweise in das graurote Drüsengewebe hinein. Der Kehlkopfeingang ist ödematös geschwollen, so daß das Lumen stark verengt wird. Die Halslymphknoten sind weich, vergrößert, feucht, weißrot gefleckt. Die Schilddrüse weist beiderseits zahlreiche Knoten auf. Die Bifurkationsdrüsen sind leicht vergrößert und auf Schnitt schwarz. Die paratrachealen Drüsen sind weniger stark vergrößert, auf Schnitt grauweißlich, ohne eingelagerte Herde. Die

Milz wiegt 550 g, die Kapsel ist zart, die Konsistenz weich, die Schnittfläche rotgrau, die Follikel breit, die Pulpa läßt sich nur wenig abstreifen, die Bälkchenzeichnung ist nicht erkennbar. Die Leber wiegt 2420 g, die Kapsel ist bedeckt von den gelösten Verwachsungen, die Schnittfläche braunrot, die Läppchenzeichnung wenig deutlich. Die Gallenblase enthält einen kirschgroßen, feinhöckerigen, harten Stein, neben dem sich noch mehrere kleinere, gelbliche Bröckel finden. Die Wandung selbst ist unverändert. Die Nebennieren sind fast vollkommen fettlos. Links findet sich ein kleiner, gelber Knoten in der Rinde. Die Schnittflächen der Nieren sind etwas trüb, von graurötlicher Farbe. Der Uterus ist groß und weich. In der Cervix finden sich kleine Cystchen der Schleimhaut. Im Uteruscavum liegt geronnenes Blut und eine körnige Membran von roter Farbe, die an einzelnen Stellen der Wand noch anhaftet. Im rechten Ovarium 2 Corpora lutea. In der Ampulla recti mehrere gelblich gefärbte Geschwürchen von rotem Hof umgeben. Die Magenschleimhaut ist in der cardialen Hälfte stark gerötet. Sie zeigt an der kleinen Kurvatur multiple, feinfleckige, dunkelrote Blutaustritte. In der unteren Hälfte des Ileums finden sich mehrere stecknadelkopfgroße, gelbliche, leicht erhabene Fleckchen mit rotem Randsaum. Die Schleimhaut des Colons ist in der ganzen Länge intakt. Das Knochenmark des Femur ist dunkelrot. Gehirn o. B.

Die bakteriologische Untersuchung des Herzblutes ergibt Streptokokken in mittellangen Ketten.

Pathologisch-anatomische Diagnose:

Agranulocytose. Streptokokkensepsis. Nekrotisierende, diphtheroide Pharyngo-Tonsillitis. Hochgradige ödematöse Schwellung und Stenose des Kehlkopfeingangs. Schwellung der Halslymphdrüsen. Starke Hyperplasie und Schwellung der Leber. Rote Hyperplasie des Knochenmarks. Fleckige Nekrosen des Ileum. Ulcera des Rectums. Ausgeheilte Ulcera cruris. Alte Perihepatitis und Perisplenitis. Braune Atrophie und trübe Schwellung des Herzmuskels. Struma nodosa. Cholelithiasis. Geringe trübe Schwellung der Nieren. Ovula Nabothi der Cervix. Status menstruationis der Gebärmutter.

Mikroskopische Befunde:

Knochenmark (Hämalaun-Eosin): Gemischtes Mark, es überwiegt jedoch das Fettmark. Hyperämie. Wie im vorigen Falle, ist die Neubildung der roten Blutzellen eine gute. Es finden sich zahlreiche Erytbroblasten mit chromatinreichem Kern und mehr oder weniger deutlichem Protoplasma. In einzelnen derselben sind kleine, runde Kernabschnürungen sichtbar. Die Zahl der Megakaryocyten ist eine mittlere. Leukocyten und ihre nächsten Vorstufen mangeln gänzlich. Zahlreich sind jedoch protoplasmareiche, einkernige Elemente. Ihr Protoplasma zeigt blaßrote Schollenbildung, ihr Kern ist blaß, chromatinarm, nur an der Kernwand chromatinreicher. Diese als Myeloblasten angesehenen Zellen zeigen die verschiedensten Kerndegenerationen, aber in geringerem Maße wie im vorigen Falle. Eine in Teilung begriffene Zelle zeigt eine verklumpte Kernplatte und scholliges Protoplasma. Im übrigen fehlen Kernteilungen. Keine Lymphocyten, kein Blutpigment.

Knochenmark (Oxydasereaktion): negativ.

Knochenmark (GRAM): Negativer bakterioskopischer Befund.

Milz (Hämalaun-Eosin): Starke Hyperämie. Die gröbere Struktur ist richtig. Die Follikel sind aufgelockert und enthalten neben Lymphocyten und Erythrocyten größere Zellen mit basophilem Protoplasma und großem, rundem, mäßig chromatinreichem Kern (Monocyten). Die Zellen der Pulpa bestehen aus Erythrocyten, Erythroblasten, Lymphocyten und zahlreichen Splenocyten. Die Sinuswände sind undeutlich. Leukocyten fehlen.

Milz (Oxydasereaktion): negativ.

Milz (Eisenreaktion): negativ.

Leber (Hämalaun-Eosin): In den weiten Kapillaren finden sich nicht so viele Monocyten wie im Fall 1. Die Leberzellen sind trüb geschwollen und in geringem Maße verfettet. Die Schwellung betrifft besonders stark die Sternzellen, welche z. T. vakuolisiert, z. T. mit Hämosiderin fein gekörnt sind.

Leber (GRAM und Methylenblau): Negativer bakterioskopischer Befund.

Tonsille (Hämalaun-Eosin): Die oberflächlichen Schichten sind völlig nekrotisch. Die Nekrose setzt sich im Bereiche der Krypten in die Tiefe fort, ist scharf begrenzt und läßt zahlreiche größere violette Haufen von Bakterien erkennen. Besonders charakteristisch ist das Fehlen der demarkierenden Entzündung. Polymorphkernige Leukocyten sind nicht zu erkennen. In den Gefäßen ist starke Fibringerinnung auffallend. Die Umgebung der Tonsille zeigt starkes Ödem.

Tonsille (GRAM): Das GRAM-gefärbte Präparat läßt reichlich Streptokokken von verschiedener Länge erkennen.

Cervikale Lymphdrüse (Hämalaun-Eosin): Die Randpartien der Drüse sind nekrotisch. Die Nekrose greift auch auf das umgebende Gewebe über, ist gegen das lebende Gewebe scharf abgegrenzt (wiederum ohne demarkierende Entzündung) und enthält zahlreiche blaue Bakterienhaufen. Keine gelapptkernigen Leukocyten. In den Gefäßen und stellenweise auch im Gewebe findet sich Fibrin. Sowohl in den Sinus wie auch im lymphoiden Gewebe erscheinen zahlreiche Histiocyten.

Cervikale Lymphdrüse (GRAM): Im Bereiche der Nekrosen finden sich ausgedehnte Haufen von GRAM-positiven Kokken in verschieden langen Ketten. Im lebenden Gewebe treten die schon im Hämalaun-Eosinpräparat erkennbaren, feinen Fibrinniederschläge sehr deutlich hervor.

Iliakaler Lymphknoten (Hämalaun-Eosin): Starkes Ödem und leichter Sinuskatarrh, keine Nekrosen. Einzelne der abgeschilferten Endothelien sind mit Blutpigment erfüllt.

Herz (Hämalaun-Eosin): Leichte braune Atrophie. Als Besonderheit ist hervorzuheben, daß die Kapillaren auch hier keine Leukocyten enthalten.

Magen (Hämalaun-Eosin): o. B.

Ileum (Hämalaun-Eosin): Es finden sich mehrere Nekrosen der Schleimhaut, welche gegen die Seiten hin scharf begrenzt sind und sich in die Submucosa hinein verlieren. Diese zeigt kollaterales Ödem und eine geringgradige Durchsetzung mit großen Histiocyten. Nach Abstoßung der nekrotischen Schleimhaut bleibt ein flaches Geschwür.

Niere (Hämalaun-Eosin): Die Tubuli zeigen starke trübe Schwellung und Desquamation von Epithelien. Das Zwischengewebe weist kleine Herde von lymphoiden Elementen auf.

Uterus (Hämalaun-Eosin): Die Wandung ist in ihrer ganzen Dicke hyperämisch und aufgelockert. Die Mucosa ist von Blutungen durchsetzt, das oberflächliche Epithel abgestoßen. Das Gewebe enthält keine Leukocyten beigemengt.

Ovarium (Hämalaun-Eosin): Es findet sich ein durchgehend vaskularisiertes Corpus luteum, sowie eine von einem einschichtigen Zylinderepithel ausgekleidete größere und zwei kleinere Cysten.

Hypophyse (Hämalaun-Eosin): o. B.

Nebenniere (Hämalaun-Eosin): Keine Nekrosen.

Fall 3.

Auszug aus der Krankengeschichte der Hals-, Nasen- und Ohrenklinik (K. N. 375/29):

P. A., 62 Jahre, Hausfrau.

Anamnese:

Pat. hatte als Kind Scharlach, war 1914 angeblich wegen Magensenkung im Spital, litt vor ca. 6 Wochen an einer Tränensackeiterung rechts. Sie hatte bisher nie Halsentzündung, selten Schnupfen. Die jetzige Erkrankung begann vor 3 Wochen mit Halsschmerzen und Temperatursteigerung. Vor 3 Tagen nahmen Schmerzen und Temperatur zu. Das Schlucken und Sprechen wurde mühsam und über dem rechten Kieferwinkel trat eine Schwellung auf. Am 4. V. 1929 trat Pat. auf die Hals, Nasen- und Ohrenklinik ein.

Status am 4. V.:

Ältere Frau in mäßigem Ernährungs- und gutem Kräftezustand. Haut und Skleren nicht ikterisch. Lungen o. B. Herz: Grenzen von gewöhnlicher Weite, systolisches Geräusch an der Spitze, Verstärkung des 2. Pulmonaltons gegenüber dem 2. Aortenton. Im rechten Kieferwinkel findet sich eine druckempfindliche Drüsenschwellung, links ebenfalls, aber weniger druckempfindlich wie rechts. Die Zunge ist stark belegt. Die Gaumenbögen sind auffallend blaß gegenüber den stark geröteten und geschwollenen Tonsillen. Diese zeigen reichlich weiße Pfröpfe. Die Uvula ist stark ödematös. Am Rachendach sitzt ein dicker, weißer Belag. Mund- und Nasenschleimhaut sind unverändert. Das Septum nasi zeigt eine Deviation nach rechts. Der Kehlkopf ist unverändert. Urinbefund: Kein Eiweiß, kein Zucker.

Verlauf:

4. V.: Morgens Temp. 39,4, Puls 104, abends Temp. 39,9, Puls 108.
5. V.: „ „ 37,8, „ 100, „ „ 38,7, „ 113.
6. V.: „ „ 38,1, „ 100, „ „ 40,2, „ 120.
Über der linken Lunge wird hinten unten ein pleuritisches Reiben hörbar.
7. V.: Morgens Temp. 39,4, Puls 124, abends Temp. 38,7, Puls 140.
Das Allgemeinbefinden verschlechtert sich. Die Zunge wird auffallend trocken. Die geröteten Tonsillen zeigen einige kleine nekrotische Stellen am oberen Pol. Der Belag des Rachendachs hat sich verstärkt. Über der rechten Lunge ist hinten unten Bronchialatmen, über der linken Lunge hinten unten und vorn pleuritisches Reiben, über dem Herzen pericarditisches Reiben hörbar. Trotz Exzitantien tritt abends der Tod ein.

Rotes Blutbild: Hämoglobin 71/95,
Erythrocytenzahl 4,040 Millionen,
Index 0.88.

Weißes Blutbild: Leukocytenzahl 450,
Neutrophile Leukocyten 8 %,
Keine eosinophilen und basophilen Leukocyten,
Lymphocyten 88 %,
Monocyten 4 %.

Abstriche von der rechten Gaumenmandel und dem Rachendach werden durch das Hygienische Institut untersucht: Keine Diphtheriebazillen, reichliche hämolytische Streptokokken, Staphylokokken.

Auszug aus dem Sektionsprotokoll des Pathologischen Instituts (S. N. 381/29):

Skleren nicht ikterisch. Am linken Gesäß eine talergroße Hautnekrose. An der Vorderfläche des Herzens findet sich ein Sehnenfleck, auf der Hinterfläche ist das Epicard milchig getrübt mit einigen Blutpunkten. Das Herz entspricht in der Größe der Faust der Leiche, es ist schlaff, die Klappen sind alle zart und frei von Auflagerungen, die Herzhöhlen sind etwas weit, besonders der rechte Vorhof und der linke Ventrikel. An der Abgangsstelle der Koronararterien von der Aorta finden sich kleine Kalkplatten. Die Koronararterien sind zart. Der Herzmuskel ist braun und trüb. Die Pleura des rechten Unterlappens ist weißlich verdickt. Ober- und Mittellappen zeigen richtigen Luft-, Blut- und Saftgehalt. Der Unterlappen ist auf Schnitt dunkelrot, stark blutreich, der Luftgehalt herabgesetzt. Die linke Pleurahöhle enthält 300 ccm leicht rötliche Flüssigkeit. Die Spitze der linken Lunge ist mit dem Thorax verwachsen und zeigt eine kappenförmige Verdickung. Die Pleura des linken Unterlappens ist milchig undurchsichtig und mit leicht wegziehbaren, faserigen Auflagerungen bedeckt. Der Unterlappen ist nahezu luftleer, saft- und blutreich. Die Bronchien des Unterlappens sind stark gerötet, stellenweise blutunterlaufen. Die Hilusdrüsen sind vergrößert und stark verrußt. Die vordere Zungenhälfte zeigt starke Braunfärbung. Der Zungengrund trägt mehrere stecknadelkopfgroße, gelblich belegte Geschwürchen. Schnitte durch den Zungengrund lassen kleine Cysten erkennen. Die Tonsillen sind groß, schmierig belegt, die Umgebung gerötet. Die Schnittflächen zeigen Eiterpfröpfe und in die Tiefe gehende Nekrosen. Eine größere Nekrose findet sich hinter der rechten Tonsille. Die Pharynxschleimhaut ist im ganzen gerötet, rechts stärker wie links. Im Sinus piriformis findet sich beiderseits ein tieferes, gelb belegtes Geschwür. Die Kehlkopfschleimhaut ist unverändert. Schilddrüse knotig. Die Brust- und Bauchaorta weist mehrere kleine, weißgelbe, erhabene, nicht verkalkte Flecken auf. Die Milz wiegt 122 g und ist schlaff, die Kapsel gerunzelt, die Pulpa in geringem Maße abstreifbar, die Trabekelzeichnung deutlich, die Follikel verwaschen. Die Leber wiegt 1320 g, die Kapsel ist glatt, die Schnittfläche trüb und saftreich. Die Nebennieren zeigen eine orangegelbe, stellenweise entfettete Rinde, das Mark ist stark erweicht. Die Nieren sind beiderseits mittelgroß. Unter der Kapsel finden sich einige kleine Cystchen. Die Schnittflächen sind blaßrötlich, das Gewebe trüb. Harnwege o. B. Die Schleimhaut der Scheide trägt mehrere kleine, mit bläulichem Hof umgebene Geschwürchen sowie zwei kleinere Blutungen ins Gewebe. Das rechte Ovarium enthält mehrere mit gelbem Inhalt versehene Cystchen. Starke Blutpfropfbildung in den Venen des Plexus uterinus. Magendarmkanal, Pankreas, Gehirn o. B. Das Knochenmark des Femur ist in der Peripherie etwas rot und glasig, besteht im übrigen größtenteils aus Fettmark.

Das Knochenmark eines Wirbelkörpers wird bakteriologisch untersucht, und es lassen sich in der Bouillonkultur kurze bis mittellange, Gram-positive Streptokokken nachweisen.

Pathologisch-anatomische Diagnose:

Agranulocytose. Multiple Schleimhautnekrosen an Zungengrund, Tonsillen, Pharynx, Vagina. Dekubitus am linken Gesäß. Dilatation, trübe

Schwellung und braune Atrophie des Herzens. Hypostatische Hyperämie des rechten Unterlappens. Pleuritis serosa et fibrinosa der linken Seite. Terminale schlaffe Aspirationspneumonie des linken Unterlappens. Lungenemphysem. Chronische Bronchitis. Cysten des Zungengrundes. Struma nodosa. Geringgradige Schwellung und leichte Lockerung der Milz. Ödem, trübe Schwellung und beginnende Fäulnis der Leber. Fleckige Entfettung der Nebennieren. Subkapsuläre Cystchen und trübe Schwellung der Nieren. Cystische Degeneration des rechten Ovariums. Thromben im Plexus uterinus.

Mikroskopische Befunde:

Knochenmark (Hämalaun-Eosin): Das Gesichtsfeld wird zur Hauptsache von Fettzellen, bzw. deren Lücken eingenommen. Dazwischen ist nur sehr wenig Parenchym eingelagert. Es finden sich Erythrocyten und Erythroblasten mit meist wenig deutlichem Protoplasma. Die Megakaryocyten sind zahlreich. Die spärlichen Myeloblasten bieten wenige Degenrationsformen. Kernlose, rötliche Protoplasmamassen sind wahrscheinlich durch Kernverfall aus Myeloblasten hervorgegangen.

Knochenmark (Oxydasereaktion): negativ.

Milz (Hämalaun-Eosin): Die Lymphfollikel sind mäßig groß. Die Pulpa ist blutreich, enthält reichlich mobilisierte Elemente, ziemlich zahlreiche spindelförmige Zellen und stellenweise etwas rötliche Faserung. Es finden sich wenige Plasmazellen und sehr wenige größere einkernige Zellen (Monocyten), keine sichern Knochenmarkzellen, keine gelapptkernigen Leukocyten.

Milz (Eisenreaktion): Die Eisenreaktion ist innerhalb der Pulpa positiv. Die Körnchenbildung ist spärlich, meist nur leichte Imbibition.

Milz (Oxydasereaktion): negativ.

Milz (Gram): Negativer bakterioskopischer Befund.

Leber (Hämalaun-Eosin): Geringgradige Stauung ohne ausgeprägte Druckatrophie. Die Leberzellen zeigen braune Degeneration und stellenweise feine, stellenweise gröbere runde Aufhellungen. Die Sternzellen sind unverändert. Die Kapillaren enthalten weder gelapptkernige Leukocyten noch Monocyten. Die Glisson'sche Kapsel ist frei von Infiltraten.

Leber (Sudan III-Hämalaun): Deutliche fleckige Verfettung.

Leber (Gram): Negativer bakterioskopischer Befund.

Tonsille (Hämalaun-Eosin): Im Bereiche des Oberflächenepithels und der Krypten zeigt das Gewebe zahlreiche Nekrosen. Sie sind nicht ganz scharf begrenzt und weisen nirgends leukocytäre Demarkation auf. Die einen, offenbar frischeren Nekrosen grenzen unmittelbar an das lymphoide Gewebe an. Es findet sich hier eine Grenzzone von zerfallenden Lymphocyten. Andere Nekrosen sind offenbar älter und haben in ihrer Umgebung feine Narben. Die Gefäße enthalten häufig hyaline Thromben mit Endothelwucherung und Bindegewebsneubildung. Zahlreiche Bakterienkolonien erfüllen das tote Gewebe. Die tiefliegende Muskulatur ist lymphocytär infiltriert.

Halslymphdrüse (Hämalaun-Eosin): Die Sinus sind weit. Sie enthalten Erythrocyten und zahlreiche abgeschilferte Endothelien (Sinuskatarrh). Das lymphoide Gewebe ist gelockert und stellenweise hyalin degeneriert.

Oberlappen der rechten Lunge (Hämalaun-Eosin): Chronisches Emphysem mit teils anthrakotischer, teils einfacher Induration. Lungenmuskulatur hypertrophisch. Mäßige Bronchitis catarrhalis. Die Blutgefäße enthalten keine polymorphkernigen Leukocyten.

Unterlappen der linken Lunge (Hämalaun-Eosin): Die Gefäße sind weit, das Blut in Stase. Die Alveolen enthalten Ödem und stellenweise ein feines, bläuliches Fibrinnetz, stellenweise Bakterienhaufen.

Niere (Hämalaun-Eosin): Die Glomeruli sind wohlerhalten, die Tubuli trüb geschwollen. Sie enthalten hyaline Zylinder. Das Zwischengewebe ist ödematös, frei von Infiltraten.

Nierenbecken (Hämalaun-Eosin): Das Epithel ist abgestoßen (offenbar postmortal). Sonst keine Veränderungen. Keine Infiltration.

Hypophyse (Hämalaun-Eosin): Die Blutgefäße sind weit. Die Zellzusammensetzung von Vorder- und Hinterlappen ist die gewöhnliche.

Unsere 3 Fälle von Agranulocytose betrafen Frauen im Alter von 34, 51 und 62 Jahren. Es wird also die Erfahrung bestätigt, daß die Agranulocytose vorwiegend das weibliche Geschlecht befällt. Die Leukocytenzahlen betrugen 1000, 1500 und 450. Granulierte Leukocyten fehlten oder waren nur in ganz geringer Zahl vorhanden. In keinem der Fälle bestand stärkere Anämie oder gesteigerte Blutungsbereitschaft. Die agranulocytotischen Nekrosen fanden wir lokalisiert an Nasenschleimhaut, Tonsillen, Pharynx, Ileum und Vagina. Die Milz war im ersten und zweiten Falle vergrößert, aber nie ausgesprochen erweicht. Das Fehlen der bei Infektionen und Sepsis so häufigen Milzerweichung ist auffallend. Die Leber war im ersten Falle leicht, im zweiten Falle stark vergrößert. Ikterus bestand nur im zweiten Falle. An der Haut konnten wir keine Exantheme beobachten, wohl aber zweimal Dekubitus am Gesäß.

Unter den mikroskopischen Befunden bietet der Knochenmarkbefund das größte Interesse. Er ist bei unseren Fällen gleichartig, doch zeigt der erste Fall die Verhältnisse am klarsten. Klinisch bestand weder ausgesprochene Anämie noch hämorrhagische Diathese. Dementsprechend ist im Knochenmark die Erythropoese ungestört. Es finden sich zahlreiche gut geformte und gut gefärbte rote Blutzellen. Der Gehalt an Megakaryocyten ist ein mittlerer. Polymorphkernige Leukocyten fehlen jedoch vollständig. Auch ihre granulierten Vorstufen konnten wir nicht nachweisen, dagegen fanden sich ziemlich zahlreiche Myeloblasten mit mannigfaltigen Bildern von Zelldegenerationen und Phagocytose. Es handelt sich offenbar um eine elektive toxische Schädigung der Mutterzellen der granulierten Leukocyten, und zwar nicht erst der Myelocyten, sondern schon der Myeloblasten. Regressive Veränderungen der Myelocyten bei Infektionskrankheiten sind bekannt und auch an Myeloblasten gefunden worden. Es gibt jedoch die Ausdehnung des Myeloblastenzerfalls bei gleichzeitigem vollständigem Fehlen der Granulocyten dem agranulocytotischen Knochenmarksbilde ein sehr charakteristisches Gepräge. Das Fehlen der Granulocyten im Knochenmark beweist auch, daß das Fehlen der Granulocyten im Blut nicht die Folge gehemmter Ausschwemmung, sondern verminderter Bildung derselben ist. David beobachtete in einem einzigen Falle eine gestörte Ausschwemmung, doch wich sein Fall schon durch Anämie und hämorrhagische Symptome vom Bilde der Agranulo-

cytose ab. Es muß noch hervorgehoben werden, daß im Knochenmark weder Blutungen noch Nekrosen gefunden werden.

Unsere Knochenmarksbefunde stimmen mit denen von Rotter gut überein. Er fand ebenfalls eine ungestörte Erythropoese, eine unveränderte Megakaryocytenzahl sowie degenerierte Myeloblasten. Im Unterschied zu seinen Fällen haben wir nie Myelocyten und nie einen größeren Gehalt an Lymphocyten gesehen, sondern solche nur vereinzelt gefunden. Die Unterscheidung von Erythroblastenkernen ist oft nicht leicht, auf welche Schwierigkeit auch Elkeles hinweist.

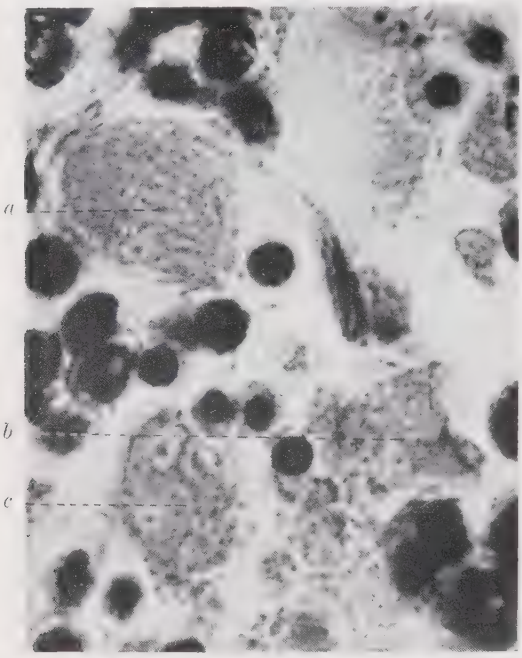

Abb. 2.
Knochenmark von Fall 1. Hämalaun-Eosin. Zeiss Komp. Ok. 8, Ölimm. 1,25. a, b, c = Degenerierte kernlose Myeloblasten.

Die histologischen Bilder anderer Organe sind wenig charakteristisch. In der Milz fanden wir im ersten Falle auffallend zahlreiche Plasmazellen, in den beiden anderen Fällen weniger. Auch Baltzer erwähnt ihr Vorkommen (1. und 3. Fall), während Rotter darüber nicht berichtet. Die plasmazelluläre Reaktion der Milz ist kein der Agranulocytose eigener Befund, da sie sich bei Infektionskrankheiten häufig findet (Huebschmann). Sie wird oft in Gegensatz zur leukocytären Reaktion gestellt, und tatsächlich fehlt in unseren Fällen die bei Sepsis so gewöhnliche örtliche Leukocytose. Im ersten Falle fanden sich die Plasmazellen nicht nur in der Pulpa, sondern auch in den Lymphknötchen. Im dritten Falle fielen zahlreiche spindelförmige Elemente auf, ähnlich wie bei abgelaufener septischer Milzschwellung. Nekrosen fehlten.

Rotter fand in der Leber vergrößerte Kupffer'sche Sternzellen und periportale Infiltrate von Rundzellen. Baltzer und Schäfer wiesen in je einem Falle Nekrosen nach. In unserem zweiten Falle waren die Sternzellen deutlich geschwollen. Infiltrate der Glisson'schen Kapsel oder Nekrosen wurden nicht gefunden. Die Nekrosen der Schleimhäute und regionären Drüsen waren durch das vollständige Fehlen der polymorphkernigen Leukocyten in der Umgebung ausgezeichnet. Feer fand in seinen beiden Fällen eine nahezu fettlose Nebennierenrinde und forderte

daher dazu auf, bei Agranulocytose die Nebennieren näher zu untersuchen, da möglicherweise von ihnen „den Granulocytenschwund begünstigende Momente ausgehen könnten". Wir haben zwar in unserem ersten und dritten Falle eine fleckig entfettete, im zweiten Fall nahezu fettlose Rinde angetroffen, mikroskopisch jedoch keinen besonderen Befund erhoben. Im ersten Falle fanden wir spärliche kleine Nekrosen, wie sie bei gewöhnlicher Sepsis vorkommen.

Die bakteriologischen Befunde waren wechselnd. Im ersten Falle wurde das Blut sowohl vor als auch nach dem Tode der Patientin durch Kulturverfahren untersucht und steril befunden. Im zweiten Falle ließen sich aus dem Blut Streptokokken züchten, im dritten Falle dasselbe aus dem Knochenmark eines Wirbelkörpers. Schnitte von Knochenmark, Milz und Leber wurden nach Gram und mit Methylenblau gefärbt und ein negativer bakteriologischer Befund erhoben. In Tonsillen und regionären Drüsen wurden Streptokokken nachgewiesen. Rachenabstriche ergaben keine Diphteriebazillen, wohl aber Streptokokken und Staphylokokken.

Wie wir anfangs vermerkt haben, ist Ätiologie und Pathogenese noch sehr unsicher. Insbesondere ist umstritten, ob die Agranulocytose Folge oder Ursache der begleitenden Sepsis sei. Im ersten Falle wäre die Agranulocytose nur ein Symptom, im zweiten eine eigene Krankheit. Schultz selbst bezeichnet keineswegs alle Fälle von hochgradigem Granulocytenschwund als Agranulocytose, sondern er anerkennt auch eine symptomatische Agranulocytose. Daß es eine solche gibt, ist längst bekannt und sichergestellt, wie ja überhaupt Veränderungen des weißen Blutbilds im Gefolge von Infektionen und Intoxikationen etwas sehr Gewöhnliches sind. Man denke nur an die infektiöse und toxische Leukocytose oder Leukopenie. Als Beispiel einer symptomatischen Agranulocytose liegt uns ein Fall von klinisch und pathologisch-anatomisch sichergestellter lymphatischer Leukämie vor (S. N. 443/29), bei welcher zuerst 77000 Leukocyten gezählt wurden, 14 Tage später und 4 Tage vor dem Tode aber nur mehr 3200 (worunter nur 11,7% Granulocyten). Bykowa beschrieb kürzlich einen Fall von Retikulose mit symptomatischer Agranulocytose. Gibt es nun aber auch eine essentielle Agranulocytose? In einer neueren Arbeit sprechen sich Barta und Erös dagegen aus, wie sie auch die Aleukia hämorrhagica (Frank) nicht als selbständiges Krankheitsbild anerkennen. Wir selbst möchten doch an eine essentielle Agranulocytose glauben. Schon das charakteristische Knochenmarksbild spricht dafür. Nekrotische Anginen im Gefolge von Blutkrankheiten kennen wir schon bei myeloischer und lymphatischer Leukämie. Die Nekrosebereitschaft ist hier durch die Insuffizienz der Granulocyten, welche sich in der mangelhaften Oxydasereaktion kundtut, bedingt, bei Agranulocytose aber durch das vollständige Fehlen derselben. Der Ausfall eines von den Granulocyten des Knochenmarks gebildeten Hormons scheint eine wichtige Rolle zu spielen. Für seine Existenz sprechen die Versuche von Kleeberg, welcher Kaninchen durch Thorium leukocyten-

frei machte und fand, daß das Serum dieser Tiere das Streptokokkenwachstum in geringerem Maße hemmt wie normales Serum.

Wir haben in den Gefäßen der Eingeweide ebensowenig Granulocyten gefunden wie im peripheren Blut. Es liegt also keine Verteilungsleukopenie vor. Der Knochmarksbefund zeigt, daß die Granulocytenarmut durch verminderte Neubildung bedingt ist. Türk hat dafür eine konstitutionelle Schwäche des Knochenmarks angenommen. Diese Ansicht hat wenig Wahrscheinlichkeit mehr, seitdem Fälle bekannt geworden sind, wo nach überstandener Agranulocytose bei einer Infektion Leukocytose mit zahlreichen Granulocyten auftrat. Die meisten Autoren nehmen jetzt eine Infektion an, sei es mit spezifischen oder besonders virulenten banalen Erregern. Doch dafür fehlen die Beweise noch.

Zusammenfassung.

Es werden 3 Fälle von Agranulocytose mikroskopisch durchuntersucht und gezeigt:

1. Der Granulocytenschwund ist in den Gefäßen und Geweben im ganzen Körper ein gleichmäßiger.
2. Er wird durch die schädigende Einwirkung eines noch unfaßbaren Toxins auf die Myeloblasten des Knochenmarks bedingt; diese Schädigung verrät sich durch die verschiedensten Degenerationsformen bis zur Nekrobiose.
3. Das charakteristische Knochenmarksbild spricht für die Annahme einer essentiellen Agranulocytose.
4. Die Milz zeigt eine plasmazelluläre Reaktion bei fehlender örtlicher Leukocytose.

Herrn Prof. Dr. R. Rössle bin ich für die Anregung zu dieser Arbeit und Überlassung des Materials zu großem Danke verpflichtet. Den Herren Professoren Staehelin und Oppikofer danke ich für die freundliche Überlassung der Krankengeschichten.

Literaturverzeichnis.

Askanazy, Henke-Lubarsch, Bd. 1, S. 949.
Baltzer, Virchow's Arch., Bd. 262, S. 681, 1926.
Barta u. Erös, Virchow's Arch., Bd. 272, S. 313, 1929.
Bykowa, Virchow's Arch., Bd. 273, S. 264, 1929.
David, Med. Klin., S. 1235, 1925.
Elkeles, Med. Klin., S. 1614, 1924.
Feer, Schweiz. med. Wochenschr., S. 551, 1926.
Friedemann, Med. Klin., S. 1385, 1923.
Hueber, Münchener med. Wochenschr., S. 881, 1929.
Huebschmann, Verhandl. d. Deutschen path. Ges., S. 110, 1913.
Kleeberg, Verhandl. d. Deutschen Ges. f. inn. Med., S. 326, 1927.
Rotter, Virchow's Arch., Bd. 258, S. 17, 1925.
Schäfer, Deutsches Arch. f. klin. Med., Bd. 151, H. 3/4, 1926.
Schultz, Die akuten Erkrankungen der Gaumenmandeln. Verlag Springer, 1925.
—, Münchener med. Wochenschr., S. 1667, 1928.
Schultz u. Jacobowitz, Med. Klin., S. 1642, 1925.
Türk, Wiener klin. Wochenschr., S. 157, 1907.

Wir haben hier nur die in unserer Arbeit zitierten Autoren angeführt und verweisen für weitere Literaturangaben auf Schultz.